Münster. 1931. № 41

Med Diss.

Aus dem Zahnärztlichen Institut der Universität zu Münster i. Westf.
(Direktor: Professor Dr. Müller.)

Beitrag zur Frage der Deckung der Kieferdefekte durch Verwendung der Resektionsprothesen.

INAUGURAL-DISSERTATION
verfaßt und einer Hohen Medizinischen Fakultät zu Münster zur Erlangung der Doktorwürde in der Zahnheilkunde

vorgelegt von

Arthur Möllenhoff
Zahnarzt

54 11

1 9 3 1

Gedruckt in der Dissertations-Druckerei Heinr. & J. Lechte, Emsdetten i. Westf.

Dekan: Professor Dr. Vogt
Referent: Professor Dr. Müller.

R. UNIV.
BIBLIOTHEEK
LEIDEN

Die Fortschritte der Chirurgie, insbesondere das Aufleben der Kieferchirurgie, haben bewirkt, daß neben die prothetische Versorgung der Kieferdefekte die plastische getreten ist. Beide Methoden streben nach Vervollkommnung mit dem Ziel, für den resezierten Kiefer einen den natürlichen Verhältnissen möglichst gleichwertigen Ersatz zu schaffen. Die Frage Plastik oder Resektionsprothese ist beim Oberkiefer einheitlich zu beantworten, während sie beim Unterkiefer in manchen Fällen umstritten ist. Der Oberkiefer bietet auf Grund seines komplizierten Baues, seiner verwickelten Einlagerung in das Knochengerüst des Gesichtsschädels sowie seiner Nähe zur Schädelbasis einer Knochenplastik kaum zu überwindende Schwierigkeiten. Zwar berichtet Rosenthal über gute Erfolge bei Oberkieferplastiken; die meisten Autoren vertreten aber die Ansicht, daß Substanzverluste am Oberkiefer von vornherein nur durch prothetische Maßnahmen behoben werden sollen. Anders liegen die Verhältnisse am Unterkiefer. Hier hat der Ausbau der technischen Seite der Osteoplastik die Prothetik stark zurückgedrängt, sei es die zweizeitige Operation, die mit dem Namen Lindemann verbunden ist, die gestielte Knochenplastik, um die sich Pichler verdient gemacht hat, oder das Verfahren der Knochenvorpflanzung nach Axhausen. Die Ueberlegenheit der Autoplastik trat zuerst bei den Kontinuitätsresektionen zu Tage. Die Festigkeit und die damit verbundene Funktionstüchtigkeit des wiederhergestellten knöchernen Unterkiefers konnte auch unter günstigsten Bedingungen auf prothetischem Wege niemals erreicht werden. Später machte sich dann auch die Knochenplastik bei den endständigen Resektionen und Exartikulationen geltend. Die oben genannten Autoren sowie Rosenthal, Lexer und andere treten in ihren Arbeiten mit Nachdruck dafür ein, daß das Ziel der Weiterbehandlung nach Unterkieferresektionen nur die Autoplastik ist oder noch werden muß. Zur Unterstützung ihrer Ansicht führen sie in ihren Arbeiten die Fehler und Schwächen der Resektionsprothese und die verschiedenen Mißerfolge dieses Ersatzes an. Der Wundschlauch um den aufsteigenden Ast war es besonders, der immer wieder zu Klagen Anlaß gab. Die Ansicht von Ernst, daß allmählich eine Epithelisierung dieses Wundkanales erfolge, wird von Sudeck, Riegener, Axhausen bestritten, da selbst nach langer Zeit des Tragens die störenden Erscheinungen blieben. Die starke Schrumpfungsneigung des Schlauches, die andauernde Sekretion seiner Wandungen riefen oft für den Patienten lebhafte Beschwerden hervor, die sich auch mal verhängnisvoll auswirkten. Rosenthal weiß von einem Fall von

fortschreitender eitriger Infektion an der Schädelbasis zu berichten, Riegener von Usuren der Gelenkfläche durch die Prothese, Lexer von Arrosion benachbarter großer Gefäße. Diese Nachteile und Gefahren fallen beim autoplastischen Ersatz fort. Wir haben hier keinen Sekret absondernden Wundschlauch; denn das neue Gelenkende liegt im Körperinnern und gestaltet sich zur Nearthrose um, wird zum körpereigenen Bestand nach einem Knoab- und -anbauprozeß. Außerdem tritt an der Resektionsstelle die knöcherne Verbindung ein und schafft so die beste Vereinigung, die man sich wünschen kann.

Es unterliegt keinem Zweifel, daß die Osteoplastik in der Versorgung der Kieferkrüppel für uns einen Schritt vorwärts bedeutet. Zwar sind auch hier Mißerfolge zu verzeichnen, die auf Grund einer Infektion teils zu langwierigen Behandlungen, teils zur Abstoßung des ganzen Transplantates führten. Auch bei ordnungsmäßiger Einheilung halten die Autoren noch eine gewisse Reserve für die Beurteilung der Dauerhaftigkeit für angebracht, da über den komplizierten Vorgang der Regeneration in seinen einzelnen Stadien noch keine vollkommene Klarheit herrscht. Kantorowicz sagt: „Die Forschung wird sich noch Jahrzehnte hinaus mit der Nachprüfung des anatomischen Geschehens im Bereich der wieder körpereigen gewordenen knöchernen Partien befassen müssen, damit auch die hiermit eng verbundene Frage der funktionellen Beanspruchung und der Belastung durch Prothesen geklärt werden kann."

Die Anwendung der Osteoplastik ist nicht in jedem Falle angezeigt. Bei alten Leuten ist die Aussicht auf Erfolg nicht sehr groß, denn die geringe Heilungstendenz des osteoiden Gewebes läßt die für eine Plastik erforderlichen zwei Eingriffe nicht ratsam erscheinen. Es ist auch der Gedanke an die zweite Operation, der manche Patienten vor einer Osteoplastik zurückschrecken läßt. Ferner ist eine plastische Versorgung nicht ratsam bei solchen Patienten, bei denen die Resektion wegen maligner Geschwülste vorgenommen wurde, da man selbst bei weitgehender Exsirpation im Gesunden nie vor einem Recidiv sicher ist.

Die Osteoplastik ist, wie wir sehen, an gewisse Voraussetzungen gebunden; wenn diese nicht gegeben sind, wird die Versorgung auch des Unterkiefers Aufgabe der Prothetik sein. Die Osteoplastik wird trotz aller Vorteile die Prothetik nie verdrängen können; Resektionsprothesen für den Ober- wie für den Unterkiefer werden immer benötigt werden, speziell dort, wo die Osteoplastik versagt. Gegenüber der Plastik hat die Prothetik neben der einmaligen Operation den Vorteil, daß sie immer anwendbar ist. Die Forschung ist auch nicht müßig gewesen; die einzelnen Autoren erfanden die verschiedensten Konstruktionen und Verbesserungen, um den Patienten Resektionsprothesen zu schaffen, die in funktioneller und kosmeti-

scher Beziehung das beste leisten und die Beschwerden, von denen wir oben hörten, auf ein Mindestmaß beschränken. Nicht zu vergessen ist, daß die schönen Erfolge bei der prothetischen Versorgung der Kieferdefekte zu keinem geringen Teil auf die enge Zusammenarbeit zwischen Chirurg und Zahnarzt zurückzuführen sind.

Bevor wir auf die Aufgaben der Resektionsprothesen und die verschiedenen Punkte eingehen, die bei ihrer Herstellung und Befestigung zu beachten sind, wollen wir uns zunächst die Folgen einer Resektion im Oberkiefer und Unterkiefer für den Patienten vor Augen halten. Bei der einseitigen wie bei der doppelseitigen Oberkieferresektion tritt eine Kommunikation der Mundhöhle und der Nasenhöhle ein. Dadurch werden der Saugakt, die Nahrungsaufnahme, die Durchspeicherung des Speisebreies stark erschwert. Ferner wird die Laut- und Sprachbildung sehr beeinträchtigt. Auch für das Auge treten bei der Entfernung des Augenhöhlenbodens Störungen auf. Die Nachteile in kosmetischer Beziehung können durch das Einsinken der Weichteile und durch die starke Narbenschrumpfung der Operationswunde erheblich sein. Eine arge Entstellung des Gesichts wird dadurch hervorgerufen. Die Folgen einer Resektion im Unterkiefer sind nicht die gleichen wie im Oberkiefer, was durch die Funktion und vor allem durch die gelenkige Verbindung des Unterkiefers mit dem Schädel bedingt ist. In kosmetischer Hinsicht können die Störungen ebenfalls erheblich sein, auch die Nahrungsaufnahme und Sprachbildung sind stark beeinträchtigt. Es bleibt aber beim Oberkiefer der nicht resezierte Teil funktionstüchtig; bei Unterkieferresektionen, die zu Kontinuitätstrennungen führen, sehen wir dagegen, daß die restlichen Kieferstümpfe funktionsunfähig werden. Durch die Unterbrechung des Kieferbogens werden die stehengebliebenen Teile ihres Haltes in den Gelenken beraubt und dem Zug der an ihnen ansetzenden Muskeln ausgeliefert. Wir erleben hier dieselben Verlagerungen der Fragmente und der von ihnen gestützten Organe und Weichteile, wie sie bei schweren Kieferbrüchen in Erscheinung treten. Bei der einseitigen Resektion auch in Verbindung mit der Exartikulation haben wir dieselben Auswirkungen für den nichtresezierten Kieferteil. Das statische Gleichgewicht des gesamten Stützgerüstes des Gesichtsschädels ist zerstört. Das harmonische Kräftespiel der am Kiefergerüst ansetzenden Muskulatur ist aufgehoben. Das Zusammenarbeiten von Ober- und Unterkiefer wird somit unmöglich gemacht.

Die Aufgabe der Resektionsprothese im Oberkiefer ist die Beseitigung der Kommunikation der Mundhöhle mit der Nasenhöhle. Durch den Abschluß werden die Störungen bei der Nahrungsaufnahme und Sprachbildung aufgehoben. Außerdem müssen Organe und Weichteile, um sie vor Verlagerung und Einsinken zu bewahren, durch die Prothese gestützt werden. Sie muß also den Defekt

ziemlich ausfüllen, den umgebenden Geweben gut anliegen, darf aber die Nasenatmung nicht behindern. Diese endgültige Prothese hat als Vorläuferin und Platzhalterin die sogenannte Immediatprothese. Die erste dieser Art ist von Claude Martin angefertigt worden. Die Herstellung geschah in der Weise, daß vor der Operation ein Abdruck vom Oberkiefer des Patienten genommen wurde. An Hand dieses Modelles wurde unter Abschätzung des erkrankten Herdes in Form und Umfang der Ersatzkieferteil hergestellt. Sofort nach der Operation wurde diese Prothese nach einigen erforderlichen Korrekturen in die Wunde eingesetzt. Sie war, um den Sekretabfluß nicht zu behindern und Spülungen vornehmen zu können, mit einem Röhrensystem versehen. Obwohl diese Martinsche Jmmediatprothese bahnbrechend für die Behandlung der Kieferkrüppel war, konnte sie sich wegen ihrer Fehler in Deutschland nicht einbürgern. Das Röhrensystem erfüllte nicht die Erwartungen. Der Sekretabfluß war ungenügend, die antiseptischen Spülungen und sonstige Wundbehandlung nicht ausreichend. Auch durch den Druck der schweren, die ganze Mundhöhle ausfüllenden Prothese wurde die Wundheilung ungünstig beeinflußt; die den Defekt verkleinernde Wirkung der Heilung trat nun auch an den Stellen, wo man sie wünschte, nicht ein. Eine Uebersicht über das Operationsfeld fehlte vollkommen; Recidive konnten entstehen, ohne frühzeitig erkannt zu werden. Infolge dieser Nachteile entschloß sich die deutsche Schule, nur schalenartige Platten als Jmmediatprothesen zu verwenden. Die eigentliche Wundhöhle wurde nun bis zur Heilung und beginnenden Narbenschrumpfung von der Prothese nicht berührt. Sie war nur mit einer Wangenstütze versehen, die allein in den Defekt hineinragte. Diese Jmmediatprothese, die gleichzeitig als Träger für die Tamponade diente, wurde ebenfalls sofort nach der Operation eingesetzt und durch Klammern an den Zähnen der gesunden Seite befestigt. Diese provisorische Prothese erfüllte sämtliche an sie gestellten Wünsche: Abschluß der Mundhöhle gegen die Nasenhöhle, Verbesserung der Nahrungsaufnahme und Sprachbildung, Verhinderung des Einsinkens der Weichteile usw. Die Prothese war leicht zu entfernen, die Tamponade konnte regelmäßig gewechselt werden, ein Ueberblick über die Operationswunde war zu jeder Zeit möglich. Die Herstellung der Jmmediatprothese geschieht nach Schröder, von Pichler, Hauptmeyer, Ernst in der Weise, daß man ein Gipsmodell von dem erkrankten Kiefer anfertigt. Der zu resezierende Kieferteil wird auf diesem Modell so umgearbeitet, daß er einem zahnlosen Kiefer entspricht. Auf diesem Modell wird eine Wachsschablone angefertigt, die an der Wangenseite entsprechend in die Höhe geführt wird. Da die Gaumenplatte die Grenze des harten und weichen Gaumens etwas überragen soll, und da der weiche Gaumen beim Abdrucknehmen nachgibt, muß auch das Modell an dieser Stelle korrigiert werden. Sobald der Patient nach der Operation

wieder behandlungsfähig ist, kann der Plan zur Schaffung und zur Befestigung der endgültigen Resektionsprothese aufgestellt werden. Die vorhandenen Zähne werden zum Teil überkront oder durch Brücken miteinander verbunden und dann mit Geschieben und dergl. versehen. Nach Beendigung dieser Arbeiten, aber noch vor Beginn der Narbenschrumpfung, wird die Anfertigung der definitiven Prothese in Angriff genommen. Die Kronen und Brücken werden provisorisch eingesetzt, die Wundhöhle wird mit Gaze soweit ausgefüllt, daß die Wundränder frei bleiben. Dann wird der Gipsabdruck genommen, wobei es darauf ankommt, daß die Konturen der unteren Defekträndern genau gezeichnet sind. Auf diesem Gipsmodell wird der Defekt durch plastische Abdruckmasse bis zur Form eines zahnlosen Kiefers aufgebaut. Dies ist erforderlich, um für die fertige Prothese eine normale Gaumenform zu erhalten, und um sie außerdem überall gleichmäßig hohl werden zu lassen. Der Stentsaufbau muß ferner am hinteren Rand etwas unter dem Defektrande liegen, damit später beim Schluckakt durch die Auf- und Abwärtsbewegung des weichen Gaumens keine Speise in den Nasenraum getrieben wird. Das würde eintreten, wenn der hintere Rand der fertigen Prothese den hinteren unteren Defektrand überragt. Auf dem oben beschriebenen Modell wird die Bißschablone angefertigt; diese wird mit dem Stentskloß zur Bißnahme in den Mund geführt. Jetzt ist beim Zubeißen darauf zu achten, daß die Schablone in ihrer richtigen Lage bleibt und nicht in den Defekt gedrückt wird, weil sonst andernfalls später die Zähne auf dieser Seite bei der endgültigen Prothese zu lang werden. Nach der Bißprobe wird der Stentsblock entfernt und der Defekt am Modell zur Gegenseite geöffnet. Nun wird die Schablone wieder auf das Modell gebracht und der mediale innere Defektrand mit einem Wachsstreifen ausgekleidet. Der ganze Defekt wird dann mit Gips ausgefüllt und die Prothese eingebettet, gestopft und vulkanisiert. Auf diese angefertigte Platte wird in der Gegend der Defekträndern schwarze Guttapercha solange aufgetragen, bis ein guter Abschluß zwischen Mund und Nase gegeben ist. Zur Stütze der Wange und des Auges muß gleichfalls die erforderliche Menge Guttapercha angesetzt werden. Dieser Guttapercha-Aufbau wird nach vollständiger Ausheilung der Höhle durch schwarzen Kautschuk, der natürlich hohl gestopft werden muß, ersetzt, vorausgesetzt, daß die Prothese allen Anforderungen in funktioneller und kosmetischer Beziehung gerecht war. Diese Arbeitsmethode zur Herstellung der Resektionsprothesen für den Oberkiefer, die von Ernst ausgearbeitet wurde, konnten wir in unserer Klinik mit Erfolg anwenden. In den Beiträgen werde ich davon berichten. Einen anderen Arbeitsplan verfolgen Sauer und Hahl; sie begannen erst in der dritten Woche nach dem Eingriff mit prothetischen Maßnahmen. Nach einem Abdruck fertigten sie eine Gaumenplatte an, die einen Fortsatz für die Defekthöhle trug. An diesen Fortsatz wurde nach und

nach Guttapercha aufgetragen, bis der Hohlraum ausgefüllt und die Wange möglichst in ihrem alten Umriß wieder hergestellt war. Nach 3 bis 4 Monaten wurde dann auch hier Guttapercha durch Kautschuk ersetzt. Die Gefahr dieser Methode besteht darin, daß der günstige Zeitpunkt zur Anfertigung der Prothese versäumt wird, und daß die einsetzende Narbenschrumpfung die Weiterbehandlung sehr erschwert. Kantorowicz befestigt an der Rückseite der Gaumenplatte Häkchen und Knöpfe, an denen die schwarze Guttapercha haften soll. Nach Augenmaß trägt er soviel Masse auf, als zur Ausfüllung der Buchten, Schließung der Höhlen und Fortdrängen von Narben notwendig erscheint. Diese Prothese wurde eingesetzt und einige Zeit im Munde gelassen. Von Tag zu Tag wurden dann Korrekturen vorgenommen, bis die Prothese reif zur Vulkanisation war. Die Prothese wurde mit Zähnen und den nötigen Befestigungsmitteln versehen. Falls Druckstellen sich ergaben, wurde diese endgültige Kautschukprothese noch einige Male korrigiert.

Die Hauptaufgabe nach Resektionen im Unterkiefer besteht in der sofortigen Fixierung der verbliebenen Kieferstümpfe und außerdem in der Stützung der des Haltes beraubten Weichteile, um größeren Narbenschrumpfungen vorzubeugen. Es gab auch Autoren, so Préterre, Haun u. a., die den Narbenzug als unabänderliche Begleiterscheinung der Resektion hinnahmen. Sie begannen daher mit der Anfertigung der Prothese erst nach erfolgter Heilung der Wunde. Durch Schaffung eines künstlichen, neuen Zahnbogens versuchte Préterre ein besseres Zusammenbeißen zwischen Ober- und Unterkiefer zu erreichen. Haun bewirkte durch Auftragen immer größer werdender Mengen Guttapercha eine Dehnung der geschrumpften Weichteile, die aber für den Patienten sehr langwierig und lästig war. Die Grundregel der neuzeitlichen Behandlungsweise ist, durch Resektionsverbände oder Immediatprothesen von vornherein jede Verlagerung der Kieferfragmente auszuschließen. Die Resektionsverbände lassen sich leicht herstellen und anbringen; sie fixieren die Kieferstümpfe genügend und lassen auch einen guten Ueberblick über das Wundgebiet zu. Wegen ihrer geringen Ausdehnung haben sie aber den Nachteil, daß sie für die Weichteile keine genügende Stütze bilden; es tritt daher bei der Wundheilung Narbenschrumpfung ein, die vor der Anbringung der endgültigen Prothese durch Dehnung wieder beseitigt werden muß. Ferner sind die Resektionsverbände bei den Exartikulationen nicht anwendbar. Die Immediatprothese zeigt diese Fehler nicht, sie ersetzt ja den resezierten Kieferteil und bietet so auch für die Weichteile den erforderlichen Halt. Es war der Franzose Claude Martin, der als erster den Versuch unternahm, den Defekt durch ein dem resezierten Kieferteil in Form und Größe entsprechendes Ersatzstück direkt bei der Operation auszufüllen. Diese erste Immediatprothese zeigte noch manche Mängel, die im Laufe der Zeit wesent-

lich behoben wurden. Im allgemeinen ist aber die Martinsche Prothese grundlegend für die Prothesen geblieben, die von Stoppany, Fritsche, Pichler, Hautmeyer, Schröder, Ernst u. a. konstruiert wurden. Die Bedeutung der Immediatprothese liegt also, da sie sofort bei der Operation eingesetzt wird, darin, daß die Kieferfragmente bezw. die Kieferhälfte in ihrer Lage zum Oberkiefer festgehalten, die Weichteile gestützt und dadurch Narbenschrumpfungen verhindert werden. Ferner hat sie den großen Vorteil, daß sie ein direktes Auswechseln gegen die definitive Prothese ermöglicht. Mit anderen Worten: die Immediatprothese ist die Platzhalterin für den endgültigen Ersatz oder wie Stoppany sagt: „Durch die Anwesenheit einer Immediatprothese sind den Granulationsverhältnissen gewisse Wege vorgezeichnet, sodaß nach Entfernung der primären Prothese ein fix vorgeprägter, modellierter Mundboden sich vorfindet, der die Anbringung einer definitiven Prothese ganz wesentlich erleichtert." Die Immediatprothese wird möglichst an den Zähnen befestigt; liegt aber ein zahnloser Kiefer vor, wird eine Fixierung durch Knochennaht, die wegen ihrer Nachteile, Nekrose, Eiterung, von Axhausen, Rosenthal und anderen verurteilt wird, nicht zu umgehen sein. Bei Exartikulationen sitzt das eine Ende des Kieferersatzes, der aufsteigende Ast, in einem Wundschlauch und reicht bis in die Gelenkgrube und findet so Halt; der horizontale Teil wird wiederum an den Zähnen oder am Knochen befestigt. Wir haben zur Fixierung dieser Prothesen eine Kappenschiene hergestellt, die durch einen Splint mit dem Kautschukkiefer verankert wurde. Der Vorteil dieser Befestigungsart liegt in der Möglichkeit, sie sehr schnell anzufertigen, was bei der Operation von malignen Geschwülsten von großem Vorteil ist. Bis zur endgültigen Heilung — dieser Zustand tritt nach 4—5 Wochen ein — bleibt die Prothese im Munde, möglichst ohne gewechselt zu werden; es wurde nämlich beobachtet, daß ein zu häufiges und vor allen Dingen zu frühes Herausnehmen der Prothese während dieser Zeit zu Blutungen und Infektionen des Wundschlauches Anlaß gab. Auch war das Wiedereinsetzen schwieriger und schmerzhafter, je früher die Prothese herausgenommen wurde.

Bevor ich auf die Anfertigung der endgültigen Prothese zu sprechen komme, möchte ich im Anschluß an diese Beschwerden des Wundkanals die Mittel und Wege zu ihrer Beseitigung für die definitive Prothese erwähnen. Bei der Frage, Plastik oder Prothese, hörten wir oben schon von den Beschwerden und Folgeerscheinungen, die der aufsteigende Ast der Kieferresektionsprothese im Wundkanal hervorruft. Den Uebelständen suchte man auf verschiedene Art abzuhelfen. Stoppany, auch schon Claude Martin, kürzten den aufsteigenden Ast der Prothese; sie mußten aber bald auf der gesunden Seite eine schiefe Ebene anbringen, um die nach einiger Zeit eintretende Deviation des gesunden Kieferteiles nach der resezierten Seite zu verhindern. Partsch ersetzte

Hartgummi durch ein weniger schädliches Material; er versah seine Prothese im aufsteigenden Teil mit einem Glaskonus. Einen andern Weg gingen Ernst, von Trauner, Schröder, Hauptmeyer. Beim Oeffnen des Mundes wird durch den Ausschlag des starren Gelenkkörpers eine starke Reibung nicht nur der Wandungen des Wundschlauches, sondern auch auf das umliegende Gewebe ausgeübt. Wir erleben hier, daß nicht wie beim gesunden Kiefer die Muskulatur den künstlichen Kiefer, sondern der künstliche Kiefer die Muskulatur der resezierten Seite bewegt. Die genannten Forscher versprachen sich Erfolg, wenn sie ein Gelenk in den künstlichen Kiefer, und zwar am Kieferwinkel einlagerten. Jetzt war der Ast im Wundschlauch bei Bewegung des Unterkiefers ruhig gestellt. Diese Gelenke werden heute mit viel Erfolg angewandt, insbesondere das Scharniergelenk von Ernst, das vor den anderen den Vorteil hat, daß es Einklemmungen der Weichteile verhindert. Die Herstellung dieses Gelenkes geschieht nach Angabe von Ernst in der Weise, daß man einen Schröderschen Kiefer durch Auftragen von Wachs etwa rechtwinklig gestaltet, um das Zentrum des Kieferwinkels einen Kreis schlägt und durch die Achse einen starken Draht führt. Von diesem modellierten Kiefer wird ein zweiseitiger Gipsabdruck angefertigt. Diese Gipsform wird benötigt, um zwei Wachsausgüsse herzustellen. Von dem einen dieser Abgüsse entferne ich oberhalb der Kreislinie den aufsteigenden, von dem anderen vor der Kreislinie den horizontalen Ast. Die beiden Teile, die den Kreis tragen, bilden die Schenkel des späteren Gelenkes; sie werden gemäß des Kreises abgerundet und die Achsenöffnungen mit Stiften versehen. Sobald am horizontalen Teil Zähne und Befestigungsmittel für die endgültige Prothese angebracht sind, können beide Schenkel vulkanisiert werden. Danach werden sie an den Gelenkenden mit einer Fräse solange bearbeitet, bis die Gelenkhälften genau ineinander passen. Durch eine Schraube oder Niete kann die Vereinigung geschehen. Ich komme nun zur Anfertigung der endgültigen Prothese im Unterkiefer. Mit den Vorarbeiten kann natürlich schon während der Zeit der Heilung begonnen werden. Zunächst müssen die Goldarbeiten, die zur Befestigung der Prothese im Munde dienen, hergestellt werden. Dann wird vom Unterkiefer mit dem ganzen Löffel ein Gipsabdruck genommen, der die provisorisch eingesetzte Brücke bezw. Schiene mit Geschiebe in sich aufnimmt und den oberen Rand der Immediatprothese genau wiedergibt. Ein zweiter Schröderscher Kiefer, der in Form und Größe dem im Munde befindlichen vollkommen gleich ist, wird in die entsprechende Stelle des Abdrucks eingesetzt. Jetzt gießt man den Abdruck aus und erhält den unteren, hinteren Rand der Prothese und die obere Fläche des Gelenkkopfes durch den Gips wiedergegeben. Auf diesem Arbeitsmodell, der den künstlichen Kiefer in der gleichen Lage wie im Munde trägt, wird nun

die Bißschablone angefertigt. Vom Oberkiefer wird ebenfalls ein Abdruck genommen; nach der Bißprobe werden dann die beiden Modelle im Artikulator zur Okklusion gebracht und die fehlenden Zähne aufgestellt. Die Schablone mit dem Zahnersatz wird nochmals einprobiert; danach kann die Entfernung des Kautschukkiefers vom Arbeitsmodell erfolgen und der Wachskiefer, den wir oben bei der Herstellung des Gelenkes kennen gelernt haben, an seine Stelle gesetzt werden. Der aufsteigende Ast dieses Wachskiefers paßt gemäß seiner Konstruktion genau; der horizontale Teil kann an seiner Berührungsstelle mit dem Kieferstumpfe vergrößert oder verkleinert werden. Bei richtigem Sitz dieses Wachskiefers wird die Schablone an ihm befestigt; der Kiefer wird oberhalb des besagten Kreises gekürzt, eingebettet und vulkanisiert. Mit dem zweiten Wachskiefer wird, wie oben beschrieben wurde, verfahren. Vereinigen wir die beiden, so erhalten wir die endgültige zum Einsetzen fertige Resektionsprothese. Sobald die Wunde nun gut verheilt ist, wird die Immediatprothese entfernt und der endgültige Ersatz eingesetzt.

Die Hauptaufgaben der Resektionsprothese waren, wie oben näher ausgeführt wurde, im Oberkiefer die Beseitigung der Kommunikation zwischen Mund- und Nasenhöhle und der Begleiterscheinungen, im Unterkiefer die Verhinderung der Dislokation der Kieferfragmente und ihrer Folgen. Neben diesen speziellen Aufgaben sind bei der Herstellung der Resektionsprothesen auch die Faktoren zu berücksichtigen, die bei der Anfertigung jeder einfachen oder gestützten Prothese zu beachten sind. In kosmetischer Beziehung muß man verlangen, daß eine Prothese geschaffen wird, die neben der Schließung der Defekte und Stützung der Weichteile den Patienten ein natürliches Aussehen wiedergibt, sodaß man bei oberflächlicher Betrachtung von dem überstandenen schweren Eingriff nichts mehr wahrnimmt. Durch die Verhinderung der Entstellung werden die bedauernswerten Kieferkrüppel der menschlichen Gesellschaft wiedergegeben; sie können jetzt ohne Beeinträchtigung in sozialer Beziehung ihren Pflichten nachgehen. So bedeutungsvoll auch die Beachtung der aesthetischen Seite für den Patienten speziell in seinen Auswirkungen zur Umwelt ist, so ist der Wert der Prothese erst dann gegeben, wenn sämtliche Anforderungen auch in funktioneller Beziehung erfüllt sind. Der Kranke muß in erster Linie mit der Prothese arbeiten können. Was nützen alle schönen „Schauprothesen", wenn der Patient sie beim Essen aus dem Munde nehmen muß; die nachteiligen Folgen für die Gesundheit seines Körpers würden sich bald einstellen. Mit Rücksicht auf die anatomischen, physiologischen und biologischen Eigenheiten der Mundhöhle hat bei der Planung und Anwendung der Kieferprothesen deshalb alles zu geschehen, damit sämtliche Funktionen unbehindert und der physiologischen Norm so nahe wie möglich vor sich gehen können.

Neben Kauakt, Durchspeicherung der Nahrung, Sprachbildung, Atmung, wovon oben schon berichtet wurde, muß auf die Verhütung schädlicher Kontaktwirkungen auf Zähne und Weichteile und vor allem auf den Kaudruck und die Befestigung der Prothese Bedacht genommen werden. Ein einheitliches Schema läßt sich natürlich nicht aufstellen; jeder einzelne Fall muß auf Grund der vorliegenden Verhältnisse behandelt werden. Bei den halbseitigen Resektionen liegt der Kaueffekt auf der gesunden Seite, die ganze Arbeit muß von den noch vorhandenen natürlichen Zähnen und dem Kiefer der nichtresezierten Seite getan werden. Unsere größte Sorge gilt der Erhaltung dieser Zähne, daß sie nicht durch Klammern und starke Beanspruchung und Erschütterung in kurzer Zeit zu Grunde gehen. Weil diese Zähne gerade zur Befestigung der Prothese so dringend notwendig sind, muß alles geschehen, um sie nicht nur für den Augenblick, sondern auf lange Sicht vor Ueberlastung zu schützen. Der Kaudruck, der die Prothese trifft, darf nicht in voller Stärke auf die Stützzähne wirken, sondern er muß vorher gebrochen werden. Durch Geschiebe, federnde Aufhängung und Verankerung läßt es sich erreichen, daß sich der Kaudruck auf die Stützzähne und auf die verbliebenen Kieferflächen verteilt. Die Widerstandskraft der Stützzähne muß durch Kronenverbindungen gehoben werden, die Okklusion muß einwandfrei sein; es muß überhaupt jede Möglichkeit ausgenutzt werden, die zur Entlastung der Stützzähne beiträgt, zum Beispiel das Beschleifen der Höcker, Herstellung einer Schlittenartikulation usw. Die Wahl der Befestigungsmittel hängt ebenfalls mit diesen Fragen eng zusammen; jede starre, unnachgiebige Befestigung wäre von großem Uebel. Die Resektionsprothesen ruhen teils auf so schwacher Grundlage, daß die dadurch bedingten Kippmomente eine starke Ueberlastung der betreffenden Zähne hervorrufen würden. Um sie vor Verlust zu bewahren, müssen wir Befestigungsmittel wählen, die beim Zubiß ein geringes Ausweichen der Prothese nach mehreren Seiten zuläßt. Ein solches Geschiebe mit mehreren Freiheitsgraden haben wir in dem Zahnärztlichen Institut der Universität konstruiert und hergestellt und mit viel Erfolg angewandt, besonders bei den Resektionsprothesen im Unterkiefer.

Zum Schluß meiner Ausführungen soll an Hand der beiden Figuren die Konstruktion dieses Geschiebes erklärt werden. Es besteht aus zwei Teilen, einem Deckel, s. Figur I, und einem Deckelträger, s. Figur II. Der Deckel stellt einen Hohlzylinder ABCD dar, dessen untere Grundfläche AB fehlt. Der Zylindermantel ist bei EF aufgeschnitten; ebenfalls ist auf derselben Seite der Mantel auf dem Halbkreis DC von der oberen Grundfläche getrennt. Die obere Fläche trägt in der Mitte den runden gespalteten Bolzen G. An die Innenseite des Mantels, gegenüber der aufgeschlitzten Seite, ist der Höhe des Zylinders entsprechend eine halbkreisförmige Vordellung angelötet. Die Figur II ist so gezeichnet, daß bei einer halben Dre-

hung das Ineinanderfügen der beiden Teile möglich ist. Der Träger hat zur Aufnahme für den Deckel den Zylinder abcd; der untere Rand des Deckels liegt auf den in Blechbreite gehaltenen Vorsprung des zweiten Körpers, sodaß beim Aufsetzen ein glatter Abschluß gegeben ist. Für den Bolzen des Deckels ist ein entsprechender Hohlzylinder g in dem Träger ausgespart; außerdem zeigt der Trä-

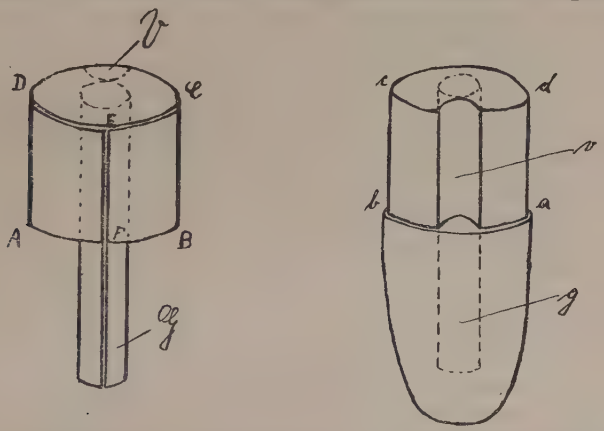

ger, wie auf der Figur II zu sehen ist, eine halbkreisförmige Einkerbung für die Vordellung V der Innenseite des Deckelmantels. Der Deckel befindet sich am künstlichen Kiefer, während der Deckelträger an der Goldarbeit im Munde befestigt ist. Da Zylinder und Bolzen rund sind, ist eine Drehung um die Achse möglich; sie ist zwar nur sehr gering, weil durch die Vordellung die Beschränkung in dieser Bewegung gegeben ist. Torsionskräfte werden also bei Zeiten abgebremst. Durch die Konstruktion des Deckels ist eine Federung geschaffen, die den Kaudruck in vertikaler Richtung, aber auch Kippmomente auffängt. Durch die Spaltung des Bolzens wird eine Federkraft auf die Wandung des ihn aufnehmenden Hohlzylinders ausgeübt, die durch Anziehen verstärkt und gemildert werden kann. Ein genügendes Festsitzen der Prothese wird dadurch gewährleistet. Die verschiedenen Kaudruckkomponenten werden durch dieses mit mehreren Freiheitsgraden versehene Geschiebe aufgefangen und abgeschwächt; die schädliche Wirkung der Kipp- und Drehmomente, eine Beschädigung der stützenden Zähne durch falsche Belastung, werden daher vermieden.

Fall 1.

Fräulein Alwine K. aus Alten-Rheine, 30 Jahre. Anamnese: Eltern beide tot, Vater an Krebs, Mutter an Asthma gestorben. Drei Geschwister leben und sind gesund. Die Patientin hatte in ihrer Jugend die Masern, sonst keine Erkrankung. Vor vier Jahren traten am zweiten Molaren rechts unten die ersten Beschwerden auf, die

nach der Extraktion des betreffenden Zahnes aufhörten. Vor zwei Jahren traten die Erscheinungen wieder auf; das Zahnfleisch des rechten Unterkiefers zeigte eine erhebliche Schwellung. Trotz dauernder ambulanter Behandlung und mehrfacher Einschnitte trat keine Besserung ein. Die Verdickung der rechten Unterkieferhälfte wurde immer stärker. Befund: Patientin in mäßigem Ernährungszustand. Der Oberkiefer ohne Befund. Die rechte Unterkieferhälfte zeigte eine starke Schwellung. Die letzten Molaren dieser Seite fehlen; stattdessen sah man an dieser Stelle eine schmierig belegte Aushöhlung. Das Röntgenbild zeigt eine Auftreibung des rechten Unterkiefers mit mehreren zystischen Aufhellungen. Die histologische Untersuchung und das klinische Bild ergaben die Diagnose: Ostitis fibrosa mandibulae. Therapie: Resektion und Exartikulation der rechten Unterkieferhälfte bis zum ersten Prämolaren und Ersatz durch eine Unterkieferresektionsprothese. Am 7. 8. 30 Operation, Professor Eichhoff. Nach der Resektion wird die Immediatprothese eingesetzt, die Kappenschiene einzementiert und die Prothese durch einen Splint an diese befestigt. Der Wundverlauf war normal. Die Vorarbeiten für die endgültige Prothese wurden, sobald die Patientin behandlungsfähig war, getroffen. Eine Stiftinlayschiene von 4 unten rechts bis 3 unten links wurde angefertigt. An diese Schiene wurde der Deckelträger unseres oben beschriebenen Geschiebes gelötet. Der Kautschukkiefer mit dem Ernst'schen Scharniergelenk wurde nach der im Text angegebenen Art konstruiert; er trägt natürlich den Deckel unseres Geschiebes. Nachdem vollkommene Wundheilung eingetreten war, wurde die Immediatprothese entfernt, die Stiftschiene einzementiert und die endgültige Prothese eingesetzt. Artikulation und Okklusion waren normal. Die Patientin wurde entlassen.

Fall 2.

Frau Anna R. aus Recklinghausen, 37 Jahre. Anamnese: Die Patientin war bis vor 2 Jahren völlig gesund; als Kind hat sie nur die Masern gehabt. Die Eltern sind beide tot. Der Vater ist an Herzschlag, die Mutter ist im Wochenbett gestorben. Von ihren Geschwistern ist eine Schwester vor 2 Jahren an einer „Kopfgeschwulst" gestorben, die übrigen 8 sind gesund. Vor 2 Jahren stellten sich die ersten Beschwerden ein, die von Zeit zu Zeit nachließen, um dann stärker zu werden. Es waren starke Schmerzen und Ziehen vom Kinn zum rechten Ohr hin. Im Februar 1930 wurde die rechte Kieferhälfte gefühllos, außerdem entstand eine kleine Geschwulst am Unterkiefer, die nicht schmerzhaft war. Diese Geschwulst wurde mehrere Male geschnitten und entfernt, sie wuchs aber nach einiger Zeit immer wieder heran. Zuletzt wurde die Patientin der Chirurgischen Klinik zu Münster überwiesen. Befund: Die Patientin befindet sich in einem guten Ernährungszustand. Der

rechte Unterkiefer ist erheblich geschwollen. Im Munde sieht man vom ersten Prämolaren eine walnußgroße, blauschwarze Tumormasse, die in die Mundhöhle hineinragt. Die Zunge ist beweglich, der Mund kann geöffnet werden, der Oberkiefer ist ohne Befund. Das Röntgenbild zeigt eine weitgehende Zerstörung des Unterkieferknochens. Diagnose: Die histologische Untersuchung ergab: Sarkom des Unterkiefers. Therapie: Resektion und Exartikulation der rechten Unterkieferhälfte bis zum Eckzahn und Ersatz durch eine Unterkieferresektionsprothese. Am 12. 9. 30 Operation, Professor Coenen. Die Herstellung und Befestigung der Immediatprothese sowie der endgültigen Prothese geschah in der gleichen Weise wie bei Fall 1. Da bei dieser Patientin aber durch die Entfernung der erheblichen Geschwulst ein großes Wundbett geschaffen war, wurde zur Unterstützung der Befestigung und zur Wahrung der Okklusion auf der gesunden Seite noch ein Herbstsches Okklusionsscharnier angebracht. Die Patientin wurde dann als gesund entlassen. Im Mai dieses Jahres erschien die Patientin wieder, da ein Recidiv eingetreten war. Außer Bestrahlungen konnte für die Patientin nichts mehr getan werden, da infolge der Ausdehnung der Geschwulst der Fall inoperabel war.

Fall 3.

Frau Maria de J. aus Ochtrup, 28 Jahre. Anamnese: Familien- und eigene Anamnese ohne Befund. Im Jahre 1916 eine Operation am linken Kieferwinkel wegen einer Drüseneiterung. Seit dieser Zeit klagt die Patientin über sehr heftige Kopfschmerzen. 1923 zeigte der linke Oberkiefer eine Anschwellung. Eine Operation unterblieb damals. Im März 1930 wurde die Patientin in die Chirurgische Klinik aufgenommen. In der Zwischenzeit war sie mehrere Male im Krankenhaus, wollte aber eine radikale Operation an sich nicht vornehmen lassen. Befund zeigt die Anschwellung des linken Oberkiefers. Die Haut der Wange war verschieblich, der Knochen des oberen Alveolarbogens zeigte eine knochenharte Auftreibung. Die Schleimhaut war intakt. Die Zähne der rechten Seite fehlten zum großen Teil. Auf der gesunden Seite stehen noch 7, 3 und 2. Der Unterkiefer ist ohne Befund. Das Röntgenbild läßt eine wabenförmige Aufhellung neben kleinfleckiger Verdichtung erkennen. Diagnose: Ostitis fibrosa. Therapie: Resektion der Oberkieferhälfte und Ersatz durch eine Resektionsprothese. Am 28. 3. 30 Oberkieferresektion, Professor Eichhoff. Sofort nach der Resektion wurde die mit Klammern versehene Immediatprothese eingesetzt. Diese Prothese war nach der im Text angegebenen Weise vorher angefertigt worden. Sobald die Patientin behandlungsfähig war, wurden die Arbeiten für die endgültige Prothese in der bekannten Weise begonnen. Zur Befestigung standen im Oberkiefer nur 7, 3 und 2 zur Verfügung. 7 wurde überkront, 3 und 2 wurden mit Stiftkappen

versehen. Durch ein Gestänge wurden 7 mit 3 und 2 verbunden. Wir wählten ein rundes Gestänge, damit nicht eine zu starke Belastung durch Kippmomente für diese Zähne eintrat. Im Kautschuk lagen an entsprechender Stelle Gilmorereiter, die um das Gestänge greifen. Auf der kranken Seite wurde im Unterkiefer eine dreigliedrige Brücke angefertigt und an diese eine Bißfeder zur Stützung der Prothese befestigt. Die Prothese ist funktionstüchtig. Die Patientin wurde entlassen.

Fall 4.

Paul Sch. aus Nottuln, 27 Jahre. Anamnese: Vater 1905 gestorben, Mutter und 7 gesunde Geschwister leben. Keine Tb. in der Familie, keine bösartigen Geschwülste. Patient hatte mit 5 Jahren Diphtherie, mit 9 Jahren Scharlach und hatte häufig Zahnschmerzen. Im April 1929 trat eine Schwellung des Oberkiefers in der Gegend des zweiten Molaren ein. Der Zahn war schon vor 10 Jahren gezogen worden. Bei seiner Extraktion war eine Auskratzung der Alveole vorgenommen worden. Befund: Kräftiger, mittelgroßer Mann in gutem Ernährungszustand, Zähne in schlechter Verfassung. Am linken Oberkiefer ist eine zerklüftete, blumenkohlartige Geschwulstfläche sichtbar, der Tumor ist weich, fluktuiert aber nicht. Röntgenbild ergibt tiefe Einschmelzung von 5 oben links bis 7 oben links. 5 oben ist nicht mehr vom Knochen umgeben. Der Unterkiefer ist ohne Befund. Das histologische Bild ergibt die Diagnose: Karzinom des Oberkiefers. Therapie: Resektion der linken Oberkieferhälfte und Ersatz durch eine Oberkieferresektionsprothese. Die Operation wurde am 11. 9. 29 von Privatdozent Dr. Hertel ausgeführt. Die Herstellung der Immediatprothese und der endgültigen Prothese erfolgte in der oben angegebenen Weise. Die Befestigung der Resektionsprothese erreichten wir durch 2 Roachgeschiebe. Wir überkronten 5 und 7, verbanden sie durch eine Brücke und schafften so einen genügenden Halt für diese Geschiebe. Nach vollkommener Ausheilung der Wundhöhle wurde die Immediatprothese entfernt und die endgültige Resektionsprothese eingesetzt. Auch diese Prothese genügte allen Anforderungen. Der Patient konnte entlassen werden.

Es ist mir eine angenehme Pflicht, Herrn Professor Dr. Müller für die freundliche Ueberlassung der Fälle sowie für die liebenswürdige Unterstützung der Arbeit meinen aufrichtigen Dank auszusprechen.

Literaturverzeichnis.

1. Stoppany: Beitrag zum unmittelbaren Kieferersatz nach Kontinuitätsresektionen der Mandibula. Deutsche Monatsschr. für Zahnheilk., 1900, S. 53. Leipzig.
2. Bruhn: Die gegenwärtigen Behandlungswege der Kieferschußverletzungen. Bergmann, Wiesbaden, H. 1—10, 1918.
3. Lindemann: Ueber die Beseitigung der traumatischen Defekte der Gesichtsknochen. Gegenw. Behandlw. d. Kieferschußverl., 1916, 4 und 5. Bergmann, Wiesbaden.
4. Sudeck: Die Methoden der Unterkieferresektion wegen großer maligner Tumoren und der dazu notwendigen Prothesen. Münch. med. Wochenschrift 1923, Nr. 6. Lehmann, München.
5. Lindemann: Neuere Erfahrungen über die freie Knochentransplantation. Gegenw. Behandlw. f. Kieferschußverl. 1917, 7—8. Bergmann, Wiesbaden.
6. Bruhn: Ueber die Kontinuitätstrennungen des Unterkiefers und das Grundsätzliche ihrer heutigen Behandlung. Fortschritte Ther. 1926, H. 8—9. Fischers med. Bh. Berlin.
7. Schröder: Die Anwendungsweise zahnärztlicher Prothetik im Bereich des Gesichts mit besonderer Berücksichtigung des Kieferersatzes nach Resektionen. Korrespondenzbl. für Zahnärzte, Bd. 30, H. 3. Berlin.
8. Ernst: Kieferresektion, -prothese und -plastik. Misch, Die Fortschritte der Zahnheilkunde, 1926. Thieme, Leipzig.
9. Rosenthal: Kieferresektion, -prothese und -plastik, Misch, Die Fortschritte der Zahnheilkunde, 1927, Thieme, Leipzig.
10. Pichler: Kieferresektion, Plastik und Prothese, Misch, Die Fortschritte der Zahnheilkunde, 1928. Thieme, Leipzig.

11. Axhausen: Kieferresektion, Plastik, Prothese, Misch, Die Fortschritte der Zahnheilkunde, 1930. Thieme, Leipzig.
12. Kantorowicz: Handwörterbuch der gesamten Zahnheilkunde. Meusser, Berlin, 1930.
13. Hauptmeyer: Ueber Schienenverbände und Prothesen bei Kontinuitätsdefekten des Unter- und Oberkiefers. Partsch: Handbuch der Zahnheilkunde. Bergmann, München 1927.
14. Port Euler: Lehrbuch der Zahnheilkunde, Bergmann, München 1929.
15. Schröder: Ueber die Aufgaben der zahnärztlichen Prothetik und die Versuche zu ihrer Lösung. Meusser, Berlin 1929.
16. Lexer: Lehrbuch der allgemeinen Chirurgie. Stuttgart, Enke 1928.
17. Partsch: Handbuch der Zahnheilkunde. Bergmann, München 1929.
18. Voigtländer: Die Resektionsschienung bei zahnlosem Munde. Zahnärztliche Rundschau Nr. 25 und 26, 1930. Berlinische Verlagsanstalt, Berlin.
19. Kleinschmidt: Zur Operation von Kiefertumoren. Die Knochenvorpflanzung von Axhausen. Archiv für klinische Chirurgie, 1931, Bd. 164. Springer, Berlin.

Lebenslauf.

Ich, Arthur Carl Möllenhoff, wurde geboren am 10. November 1897 zu Branten, Kreis Hagen, als Sohn des Lehrers Carl Möllenhoff. Nach vierjährigem Volksschulbesuch ging ich zur Oberrealschule zu Dortmund. Mit der Reife für Oberprima wurde ich 1916 zum Heeresdienst eingezogen. Ich nahm an den Kämpfen im Westen, Italien und Rußland teil. Nach meiner Verwundung kehrte ich nach Deutschland zurück und bestand nach kurzer Urlaubszeit die Reifeprüfung. Im Januar 1919 kam ich aus dem Felde zurück und ging nach Münster, um Mathematik und Naturwissenschaften zu studieren. Im Winter-Semester 1920/21 bestand ich das Examen als Turn- und Sportlehrer. Im Sommer-Semester 1924 ließ ich mich exmatrikulieren. Im Winter-Semester 1924/25 bis Winter-Semester 1930/31 war ich im Institut für Leibesübungen der Universität Münster als Turn- und Sportlehrer tätig. Im Sommer-Semester 1928 begann ich das Studium der Zahnheilkunde. Am 2. Mai 1929 bestand ich mit „gut" die zahnärztliche Vorprüfung und am 18. Dezember 1930 das Staatsexamen mit „sehr gut".